

PROTOCOLO MÉDICO

Assunto: Infecção por acesso vascular

Especialidade: Infectologia

Autor: Cláudio de Cerqueira Cotrim Neto e Equipe GIPEA

Data de Realização: 22/ 04/2009

Data de Revisão:

Data da Última Atualização:

1. Conceito:

A infecção de corrente sangüínea associada a cateter venoso central é aquela em que o microrganismo isolado a partir da corrente sangüínea é detectado concomitantemente na ponta do CVC. Já a infecção da corrente sangüínea relacionada a cateter venoso central é aquela em que a hemocultura é positiva, porém não há microrganismo isolado na ponta do cateter. Infecção assintomática é aquela em que houve colonização na ponta do CVC, crescimento de microrganismos a partir de 1000 UFC/ml (avaliação quantitativa) ou a partir de 15 UFC/ml (avaliação semiquantitativa), sem correspondência com o patógeno isolado no sangue.

2. Considerações Gerais:

Os microrganismos mais freqüentes são os Gram-positivos, são eles: *S.aureus* (12,6%), Coagulase-negativa (35,5%). Existem também uma certa freqüência de Gram-negativos, *P.aeruginosa* (3,9%), *Enterobacter sp*(5,1%) e *Klebsiella sp.* (3,2%). Os fungos fazem parte em 11% de freqüência e os anaeróbios em 0,7%.

Entre as fontes o modo mais comum é o extraluminal.

3. Diagnóstico:

3.1. Clínico:

Infecção local do cateter, sem sinais sistêmicos. As manifestações sistêmicas que podem surgir são: febre, bacteremia, sepse, sem outro foco que explique. Febre e sepse sem foco, em

pacientes com cateter, até que prove o contrário, guardam relação com o dispositivo.

Sinais locais de infecção só estão presentes em 30% (dor, calor, eritema e edema no local de inserção ou no trajeto vascular), mesmo assim, o cateter pode estar envolvido. As complicações mais freqüentes são choques, infecções metastáticas, tromboflebite séptica, endocardite e endoftalmite.

Realizar exame de fundo de olho para avaliação de candidemia ocular.

3.2. Laboratorial:

Hemocultura (2 amostras) + antibiograma e cultura da ponta do cateter + antibiograma. Nos casos de endoftalmite realizar cultura do humor vítreo e antibiograma. Biópsia e histopatológico do vaso acometido.

3.3. Imagem:

Ecocardiograma e Radiografia de Tórax nos casos de Endocardite.

Tomografia computadorizada com contraste (exame de escolha para embolização séptica), Ultra-sonografia (delimitar a extensão e localização do trombo) e Ressonância Magnética nos casos recentes, com menos de uma semana.

4. Diagnóstico Diferencial:

Flebite, celulite, sepse

5. Condutas:

Remover cateter e iniciar antibioticoterapia com Penicilinas semi sintéticas + Amicacina durante 10 a 14 dias e aguardar resultado da hemocultura e cultura da ponta do cateter pra reajustar as doses de antibióticos ou acrescentar outro antibiótico.

No caso de Tromboflebite séptica e endocardite prolongar tratamento por 4 a 6 semanas.

No caso de infecção por Estafilococos coagulase negativo tratar durante 5 a 7 dias e caso o cateter não seja retirado, tratar, com antibióticos + selo de antimicrobianos por 10 a 14 dias.

Na infecção por Estafilococos aureus deve-se retirar o cateter e solicitar o Ecocardiograma, se for positivo tratar como endocardite.

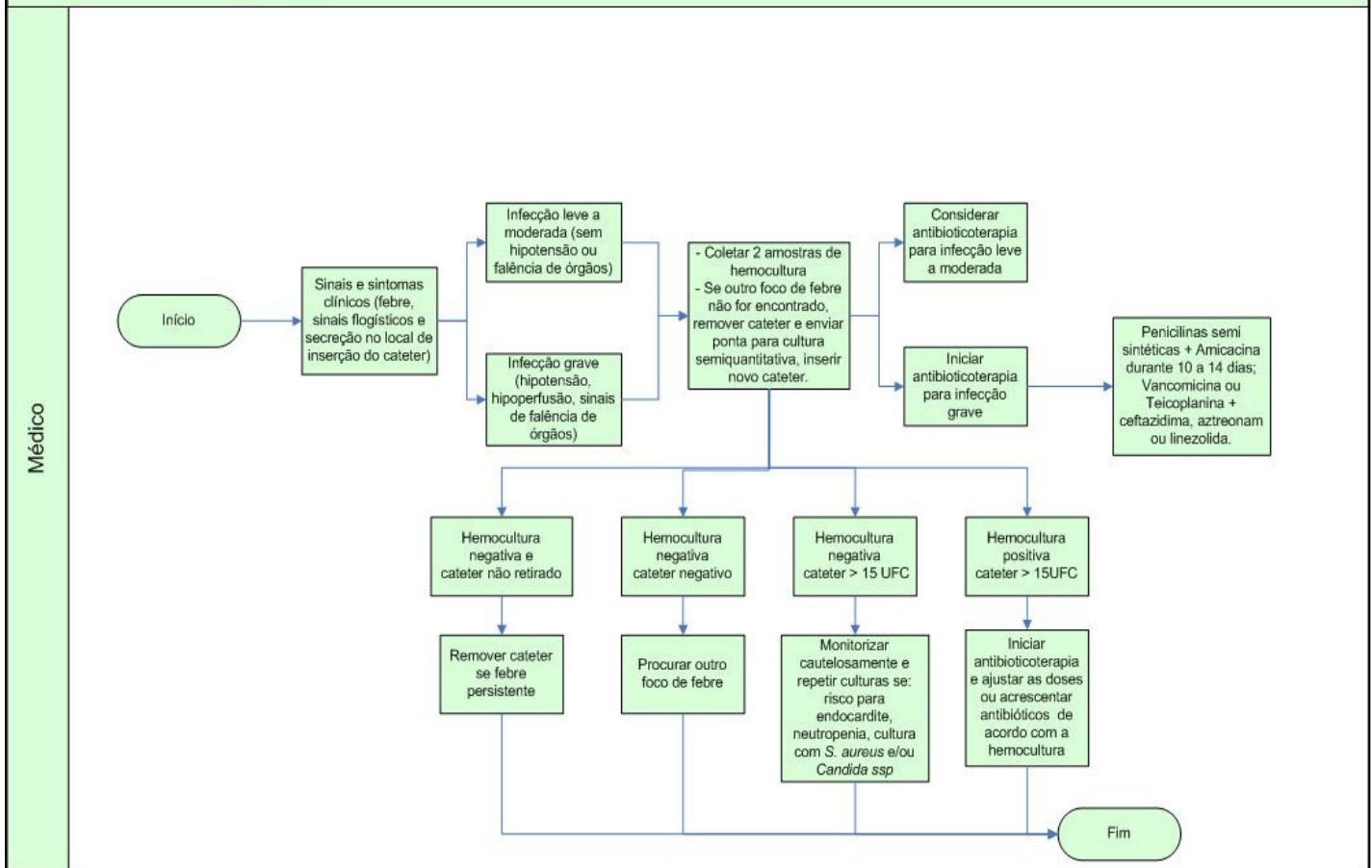
Outra opção terapêutica nos casos de resistência: Vancomicina ou Teicoplanina + Ceftazidima, Aztreonam ou linezolida.

Se infecção fúngica, remover o cateter e tratar com Anfotericina B durante 3 a 7 dias, monitorando função renal.

6. Fluxograma:

Hospital Unimed Maceió

Infecção da corrente sanguínea por acesso vascular central - CCIC/GIPEA



7. Referências Bibliográficas:

- GRINBAUM, R. S. **Tratamento de infecção hospitalar: Uma abordagem prática**. São Paulo, Editora PlanMark, 2005. p. 53 a 56
- FERNANDES, A.T. **Infecção hospitalar e suas interfaces na área da saúde**, vol. 1. São Paulo, Editora Atheneu, 2000. p. 563 a 567
- OLIVEIRA, N.A. **Incidência e etiologia de infecções da corrente sanguínea associados a cateter vascular central em neonatos críticos**. Revista Panamericana de Infectologia, 2008, p. 10 (4), 18-23